

RECONSTRUCCIÓN MAMARIA

Dr. Daniel Vuoto

Conferencia pronunciada el 5 de septiembre de 2005
Transcripción de la videograbación

Rev Arg Mastol 2005; 24(85): 304-315

La reconstrucción mamaria es un tratamiento razonable, debe ser aceptado. ¿Por qué reconstruir? Nosotros pensamos que la reconstrucción forma parte del tratamiento del cáncer de mama. El cirujano si no hace reconstrucciones, debe al menos informar a la paciente sobre la posibilidad de reconstruir su mama. Reparar el daño causado es la mejor manera de confortar a la enferma.

¿A quién reconstruir? Nosotros creemos que toda paciente, con una razonable expectativa de vida, que deba ser sometida a una mastectomía, es candidata firme para realizar una reconstrucción mamaria. Para hacer esta reconstrucción hay dos posibilidades: la reconstrucción inmediata, simultánea con la mastectomía; o la reconstrucción diferida, en un segundo tiempo.

En el Servicio de Patología Mamaria del Hospital Británico somos firmes partidarios de la reconstrucción inmediata, ya que esta reconstrucción nos otorga la siguientes ventajas: ahorra un tiempo quirúrgico, por lo tanto a menos costos; permite adecuar la incisión de la mastectomía a la reconstrucción, sobre todo ahora que la incisiones ahorradoras de piel se han difundido y prácticamente todas las pacientes pueden ser tratadas con este tipo de incisiones; el manejo de los tejidos y la indemnidad de los pedículos vasculares es más fácil de proteger, por lo tanto tenemos menor dificultad técnica. Todos hemos comprobado que es mucho más fácil operar una paciente con la anatomía respetada, que operar

una paciente sobre la cicatriz anterior dejada por otro cirujano. Con todas estas premisas, los resultados cosméticos de la reconstrucción inmediata son mejores.

¿Cómo podemos reconstruir? Con implantes protésicos; pueden ser implantes protésicos directamente en el lecho de la mastectomía o con expansores tisulares. Durante mucho tiempo nosotros no realizamos implantes protésicos inmediatos, porque los resultados que obteníamos eran malos. Al hacer incisiones con una gran resección cutánea, obteníamos como resultado una mama plana, sin proyección, y las posibilidades de extrusión de la prótesis en el posoperatorio inmediato eran mayores. Con el advenimiento de las incisiones ahorradoras de piel, los implantes protésicos están ocupando un lugar preponderante en la reconstrucción mamaria. Nosotros no lo utilizamos en la actualidad, pero no descartamos que sea un paso para el futuro. Sí hacemos reconstrucción con expansores tisulares, que una vez concretado su volumen, cambiamos por una prótesis.

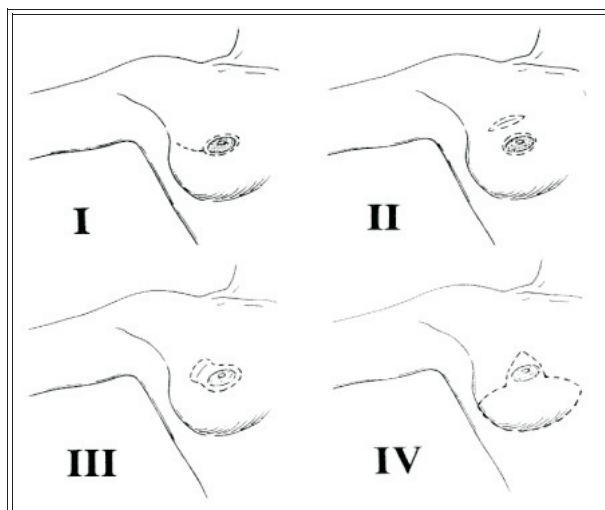
Puede ser una reconstrucción con tejidos autólogos (Cuadro 1). Con colgajos pediculados, como el colgajo miocutáneo de dorsal ancho o el colgajo transversal recto anterior, conocido con las siglas TRAM. O bien, con colgajos libres, que puede ser el TRAM libre o el colgajo de perforante epigástrico inferior (DIEP). Hay otros colgajos como el glúteo, que son menos utilizados. Nosotros en el Servicio hacemos colgajos pedi-

¿CÓMO RECONSTRUIR? TÉCNICAS CON TEJIDO AUTÓLOGO
Colgajos pediculados <ul style="list-style-type: none"> • Colgajo miocutáneo de dorsal ancho. • Colgajo transverso de recto anterior (TRAM).
Colgajos libres <ul style="list-style-type: none"> • TRAM libre (otros). • Colgajo de perforante epigástrica inferior (DIEP).

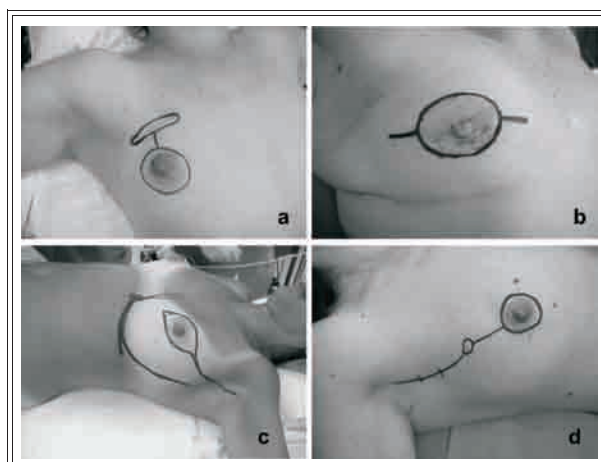
Cuadro 1

culados, tanto de dorsal ancho como TRAM, y en los casos que debemos hacer un TRAM libre, acudimos a un cirujano que haga cirugía microvascular, porque no contamos con ello en el Servicio; sí médicos del Hospital Británico.

En el Cuadro 2 se observan algunos ejemplos de mastectomías con ahorro de piel, donde se reseca el complejo teloareolar y la cicatriz previa. Hay distintas variantes, distintas incisiones, adecuadas a lo que presenta la paciente. Cualquiera de ellas ha demostrado que la posibilidad de recaída en la zona es exactamente igual que con una mastectomía radical clásica sin ahorro de piel.



Cuadro 2. Mastectomías con ahorro de piel.



Cuadro 3

Son distintos ejemplos de pacientes nuestras donde se reseca la cicatriz previa para la biopsia y el complejo teloareolar (Cuadro 3). En este caso se ha ampliado con una pequeña incisión en hora 13.00 y en hora 9:00, una incisión periareolar (a); porque muchas veces uno trata de forzar una incisión periareolar sola y lo que consigue es que los bordes de la herida queden mortificados y la cicatriz posterior es hipertrófica (b). Ésta es una incisión más fácil de realizar (c), donde se reseca el complejo areolar y se prolonga hacia la axila para facilitar el vaciamiento axilar. En esta otra paciente hay un círculo (d). Ese círculo indica la resección del sitio de entrada de la aguja de punción que hizo el diagnóstico por un procedimiento miniinvasivo. Es también una cicatriz previa y creemos que debía ser resecada conjuntamente con el complejo teloareolar.

Los expansores tisulares comenzaron con el viejo sistema de Radován, con válvula remota. Con estos expansores no teníamos un buen resultado cosmético y la posibilidad de extrusión, por lo menos en nuestra experiencia, fue elevada. Posteriormente aparecieron los expansores que son texturizados, que son anatómicos y que tienen la válvula incorporada, permitiendo su llenado más fácil. Esta válvula tiene una zona metálica que permite ser identificada por medio

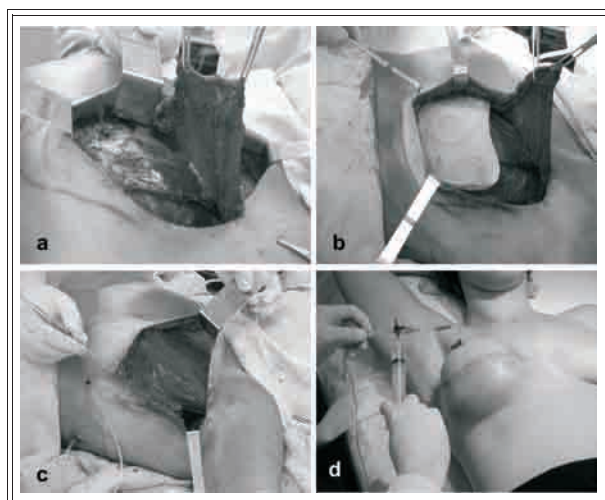
TIPO DE CIRUGÍA	
Simultánea (88%)	111
MRM 2p	64
Dorsal	8
MS*	39
Diferida (12%)	15
* Por falla de la cirugía conservadora 15 casos (12% del total).	

Cuadro 4

de un imán cuando está incluida en el bolsillo de la mastectomía.

En el Hospital Británico hemos realizado 126 reconstrucciones de expansores, con una edad máxima de 72 años, una mínima de 27 años y una edad promedio de 41 años. De estos 126 expansores, se colocaron inmediatamente después de la mastectomía en el 88% y fue diferida en el 12% de los casos.

Se colocaron después de una mastectomía radical, conservando los dos pectorales, en 64 casos; después de una reconstrucción de mastectomía con dorsal en 8 casos y 39 casos acompañando una mastectomía simple (Cuadro 4). Esta mastectomía simple podía ser por un carcino-



Cuadro 5

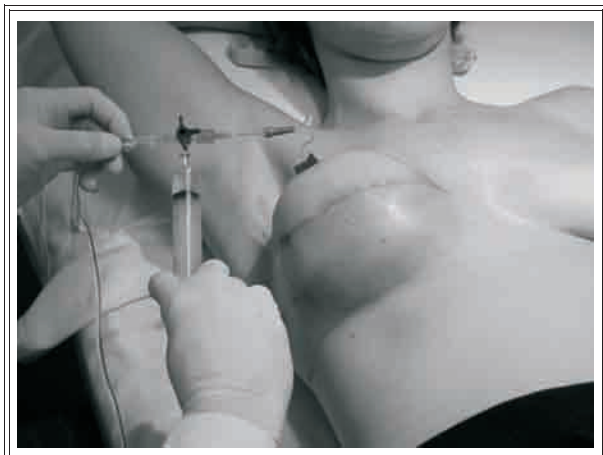
EXPANSOR TISULAR n = 84 (66%)
Lapso entre el primer y segundo tiempo <ul style="list-style-type: none"> • Mínimo 4 meses. • Máximo 24 meses.
El 70% de la serie lo hizo entre 6 y 12 meses.

Cuadro 6

ma in situ y en 15 casos se debió a una falla de la cirugía conservadora. No somos entusiastas de utilizar reconstrucción con expansor después de una cirugía conservadora, porque los colgajos han sido irradiados, tienen menos vitalidad y es muy probable que al expandirlo tengamos fallas en la reconstrucción por necrosis o extrusión de la prótesis. Además, los resultados cosméticos posteriores son siempre inferiores, porque la incidencia de cápsula fibrosa en la prótesis es muy elevada. Realizamos la reconstrucción en forma diferida en 15 pacientes.

En el Cuadro 5 vemos una breve explicación de cómo es el procedimiento técnico que utilizamos nosotros. Una vez que se ha efectuado la mastectomía seccionamos las inserciones costales del pectoral mayor, hasta más o menos la hora 3:00 (a). Se coloca ahí el implante desinflado o con un 10% de su volumen (b), y posteriormente el borde libre del pectoral mayor se sutura al colgajo inferior hacia el plano profundo subdérmico, 5 cm por debajo de la finalización (c). Con esto tenemos una cobertura amplia del colgajo superior, que es el que tiene mayor incidencia de necrosis; y nuestra herida, que puede sufrir necrosis en los centímetros que siguen a la inserción, está protegida por un plano muscular posterior.


Posteriormente pasamos al llenado de este expansor, que generalmente hacemos después del mes siguiente a la cirugía (Cuadro 6). Se va completando el llenado como se veía en el Cuadro 5 (d), con una *butterfly*, una llave de simple



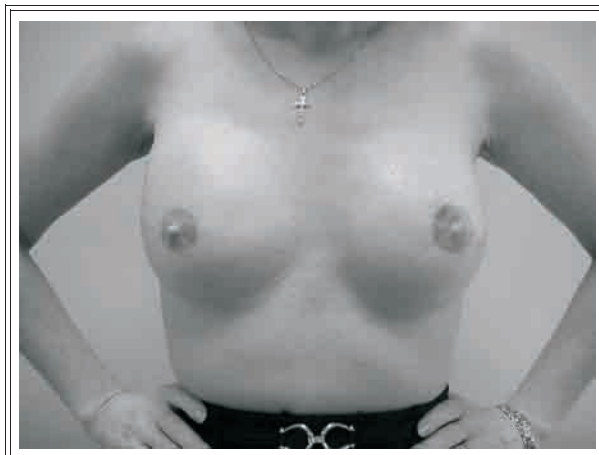
Cuadro 7

vía. Las sesiones dependen del volumen a llenar y de la tolerancia de la paciente (pueden ser de 100 cm³ o más). Obtenido el llenado final, debemos esperar por lo menos 3 meses para que la piel pierda la memoria. El segundo tiempo, el reemplazo del expansor por la prótesis, lo hicimos con un mínimo de 4 meses y un máximo de 24 meses, y el 70% de la serie lo hizo entre los 6 y los 12 meses, que creemos que es lo ideal.

Observamos en el Cuadro 7 que se está procediendo al llenado, como les dije. La complicación más lamentable de este proceso es la extrusión; que perdamos el expansor o su salida, que nos ocurrió en 10 pacientes de 126 casos,



Cuadro 8



Cuadro 9

el 7,9%.

El Cuadro 8 muestra el resultado final de una reconstrucción. Ésta era una paciente que tenía una mastectomía radical modificada. Se le colocó un colgajo de dorsal para tratar de llenar la región retropectoral. Posteriormente se infló el expansor y se cambió por una prótesis. En la mama contralateral se hizo una mastopexia.

Cuando mostramos el Cuadro 9, habitualmente en las clase con muy pocas pacientes preguntando, ¿cuál es la mama reconstruida? Generalmente votan por la mama derecha, porque es la que tiene el pezón más claro, más proyectado. En realidad esta paciente tiene una mastectomía bilateral por carcinoma in situ, con una reconstrucción bilateral con expansor y recambio de prótesis. En las pacientes con mastectomía bilateral es donde más fácilmente se llega a la simetría, porque utilizando dos expansores iguales y dos prótesis iguales, se igualan exactamente las dos mamas.

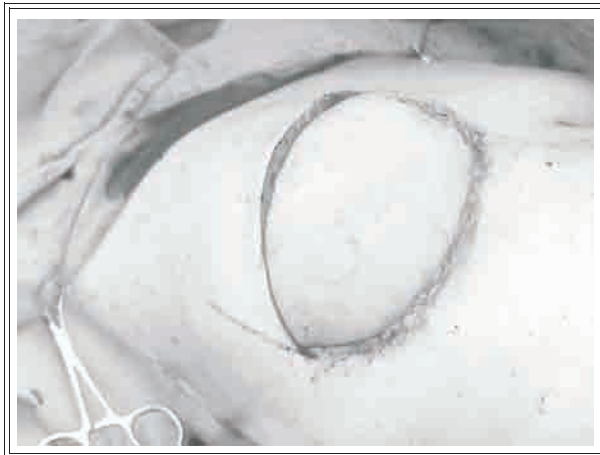Con el colgajo TRAM *flap* tenemos 95 pacientes (Cuadro 10). De ellas en 5 casos se realizó una supercarga; o sea, que además del colgajo pediculado, se anastomosó por microcirugía la arteria epigástrica inferior con una arteria de la región axilar, habitualmente la subescapu-

TRAM FLAP n = 95 (5 con supercarga)
TRAM flap <ul style="list-style-type: none"> • Pediculado (mono- o bipediculado). • Libre. • Libre con perforantes (DIEP). • Combinado o con supercarga.

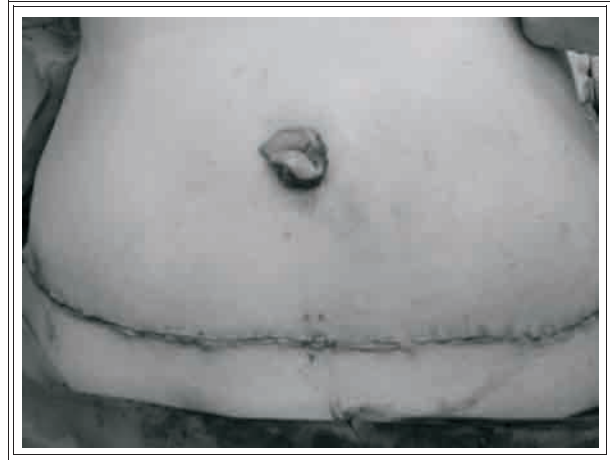Cuadro 10

lar (también puede hacerse con la mamaria interna). Puede ser: pediculado, uno o los dos músculos rectos; libres que es con anastomosis; libre con perforante; y combinado con supercarga. Nosotros hemos hecho combinado con supercarga y pediculados.

¿En qué consiste?, en tallar una isla cutánea en el hemiabdomen inferior. Después se talla un túnel que une el colgajo con el lecho de la mastectomía. Nosotros habitualmente trabajamos con dos equipos de tal forma que mientras uno va haciendo la mastectomía el otro va levantando el colgajo. Posteriormente se secciona la vaina del músculo recto y se secciona el músculo recto en inserción pubiana. Se ligan los vasos epigástricos inferiores. La zona donde está el músculo se llama zona 1, que es la más irrigada. La de al lado es la que le sigue es la zona 2, que tiene mayores posibilidades de sobrevivir. Por



Cuadro 11



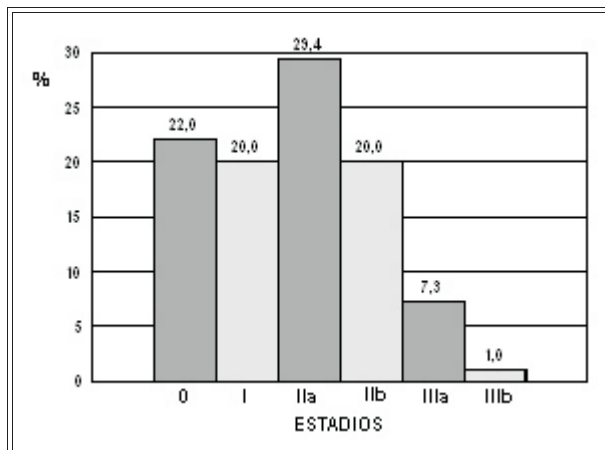
Cuadro 12

último, a los extremos, la zona 3 que es el extremo externo de donde está el músculo; y la zona 4, que habitualmente se desprecia, es el extremo externo donde no está el músculo.

El Cuadro 11 muestra el caso de una reconstrucción diferida. Posteriormente un equipo (el que había hecho la mastectomía) reconstruye la mama y el otro equipo va cerrando la pared del abdomen. Cuando no hay tensión, se utiliza una malla de material sintético. Se cierra la pared y por un pequeño orificio se exterioriza el ombligo sin cambiar su posición (Cuadro 12).

La edad media de esta serie fue de 47 años; 5,2% eran tabaquistas; 1,05% tenía vasculopatía; había cirugía abdominal previa en el 27,3% de los casos (generalmente incisiones de Pfannenstiel o McBurney) la que lo contraindica porque secciona el músculo y secciona el pedículo superior. El tabaquismo y las vasculopatías (sobre todo en la enfermedad diabética) también cuando son acentuados, es una contraindicación para realizarlo, porque la posibilidad de que la microcirculación esté alterada es elevada y con esto vamos a tener muchas posibilidades de necrosis. La radioterapia del volumen mamario se realizó en el 23,1%.

Las complicaciones se vieron fundamental-



Cuadro 13. Distribución por estadios (pTNM).

mente en el tabaquismo, una necrosis parcial de ombligo y una citoesteatonecrosis del colgajo. La vasculopatía tuvo una citoesteatonecrosis. La cirugía abdominal previa no presentó complicaciones. La radioterapia dio un 9% de complicaciones, con necrosis parcial del colgajo cutáneo de la mastectomía (no el colgajo pediculado).

El Cuadro 13 muestra los estadios que hemos realizado. Como ustedes ven lo hemos clasificado desde el 0, I, IIa, IIb y después muy pocos en el estadio IIIa o IIIb.

Se realizó en mastectomías radicales modificadas en la mayoría de los casos, con *skin sparing mastectomy* (SSM) en el 24% y con mastectomía simple en el 14%. La reconstrucción simultánea se realizó en el 75% de los casos y la

Duración de la mastectomía y TRAM

- Sin supercarga: 174 min (120-350).
- Con supercarga: 364 min (300-420).

Descenso del hematocrito

- 10 puntos (4-22).

Cuadro 14

diferida en el 25% restante. El músculo que utilizamos es indistinto; puede ser el contralateral o el homolateral. En la serie somos partidarios de la reconstrucción con el músculo homolateral (después les voy a mostrar las razones). La supercarga en 5 pacientes (5,2%).

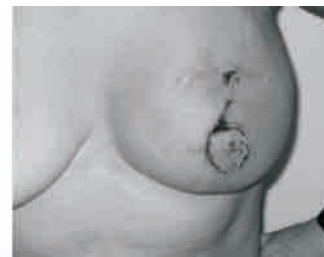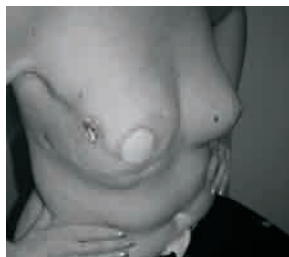Cuando utilizamos el músculo homolateral, tenemos mejor movilidad del colgajo; hay menor tensión en la rotación; se facilita el modelado de la neomama; el bulto epigástrico disminuye, porque viene del mismo lado donde está la mama, no del lado contralateral; también se disminuye el daño que puede hacerse en el surco submamario, porque solamente se lesiona la porción donde va a pasar el pedículo; y posiciona el sector 1, que es el más vital (el que tiene mayores posibilidades de vitalidad), en la hora 12:00, en la parte central de la mama, y el sector 3, con menor posibilidad de vitalidad, en la axila. Si se necrosa, va a ser muy poca la pérdida de volumen.

El cierre abdominal directo se hizo en 63% de los casos y la malla se utilizó en el 36%. Se

COMPLICACIONES DEL COLGAJO

Agudas

- | | |
|------------------------|-----------|
| • Necrosis parcial | 6 (6,30%) |
| • Necrosis <i>flap</i> | 3 (3,15%) |
| • Celulitis | 2 (2,10%) |
| • Fístula | 1 (1,05%) |
| • Colección purulenta | 2 (2,10%) |



Cuadro 15

COMPLICACIONES DEL COLGAJO	
Tardías	
• Citoesteatonecrosis	12 (12,60%)
	

Cuadro 16

utilizó el ombligo propio en el 91,5% y se hizo un neoombigo en el 8,4%. Este neoombigo sobre todo se hace cuando no se utiliza malla y queda muy lateralizada, y la ubicación del ombligo nos queda muy excéntrica.

Una de las grandes críticas que se hacía al colgajo TRAM era su duración, que era muy prolongada (Cuadro 14). Trabajando en dos equipos, como les expliqué, hemos reducido a 3 horas la duración de la cirugía. Ustedes piensen que de la otra manera tienen que hacer la mastectomía, después el colgajo, pasarlo arriba, reconstruir la mama y posteriormente hacer el cierre de la pared. Por eso, la duración habitual que se decía era de 6 a 8 horas. Cuando hay super-

COMPLICACIONES ABDOMINALES	
Agudas	
• Seroma	10 (10,40%)
• Necrosis ombligo	3 (3,10%)
• Infección	2 (2,10%)
• Necrosis herida	2 (2,10%)
• Íleo	1 (1,05%)

Cuadro 17

COMPLICACIONES ABDOMINALES	
Tardías	
• Eventración	4 (4,20%)
• <i>Bulging</i>	10 (10,50%)

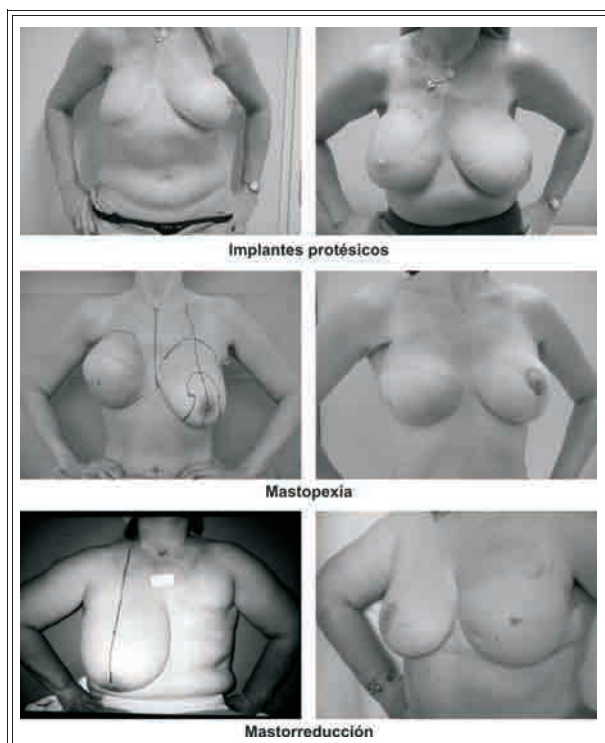
Cuadro 18

carga, cuando hay anastomosis vascular, el tiempo se alarga y el promedio es de 364 minutos, 6 horas. Siempre hay un descenso de hematocritos (una cirugía sangrante), pero en nuestros casos el promedio fue de 10 puntos.

Se utilizó sangre en el 83% de las reconstrucciones. Autóloga, obtenida por autotransfusión de la paciente en 56,9%, heteróloga en 12% y debió completarse la transfusión de sangre autóloga con heteróloga en el 30% de los casos. El tiempo medio de internación de nuestras pacientes fue de 5 días, con un lapso de 4 a 11 días en la que más se prolongó.

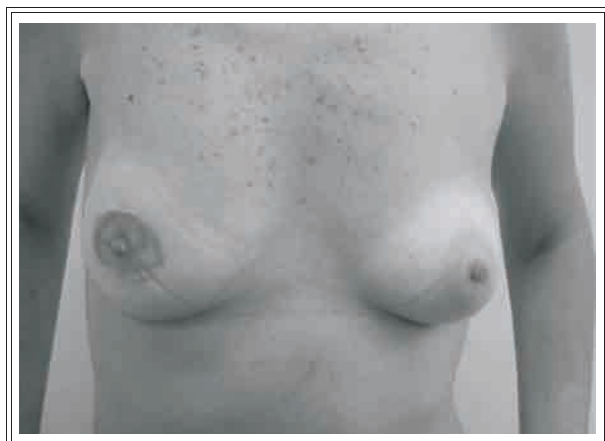Es muy importante para una reconstrucción con colgajo TRAM o en reconstrucción con colgajo miocutáneo de dorsal ancho, que la paciente tenga una analgesia suficiente, sobre todo en las primeras 24 horas del posoperatorio. Le colocamos una bomba de infusión continua donde se ponen 300 mg de clorhidrato de tramadol, 150 mg de diclofenac, 30 mg de metoclopramida (para contrarrestar la náusea que puedan venir por el tramadol) a 21 gotas por minuto. Habitualmente con estas dosis no tenemos que utilizar ningún tipo de rescate y las pacientes cursan sus primeras 24 horas sin dolor.

Mostraremos algunas complicaciones que pueden ser del colgajo, como en el caso que se ve en el Cuadro 15: necrosis parcial, necrosis del *flap*, celulitis, todos, como ustedes ven, con muy baja incidencia de una colección purulenta. Las tardías, que es lo más frecuente, es la citoesteatonecrosis, que se produce por déficit de irrigación en alguna zona del colgajo (Cuadro 16). Es muy difícil de objetivar con un método fotográfico,

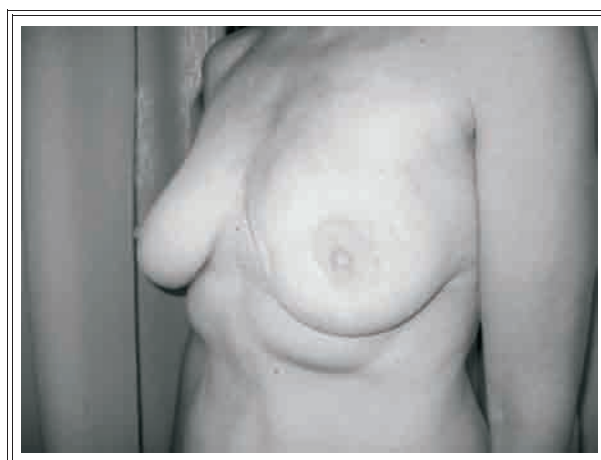

Cuadro 19. Realización de la simetría contralateral.

pero que se ve como un pequeño hoyuelo. Estas necrosis grasas dan una induración que generalmente preocupa a la paciente o al oncólogo. Es muy frecuente que nos manden una nota sugiriendo estudiar una zona de induración. En un lugar donde ya no hay mama, no puede haber



Cuadro 20



Cuadro 21

tumor.

Entre las complicaciones abdominales el seroma es muy frecuente (10%), necrosis del ombligo (3,1%), infección, necrosis de la herida e íleo en un solo caso (1,05%); fue un íleo prolongado, que fue la paciente que estuvo 11 días internada. En el Cuadro 17 se ve una gran necrosis de la zona abdominal inferior, generalmente sucede cuando la paciente tiene incisiones verticales. Si tenemos un buen tejido sano, como ocurre acá, y no tenemos una malla para el cierre (es un cierre abdominal directo), hay que tener paciencia, esperar que la anule, y va a cerrar.

En las tardías se puede mencionar la eventración, que pasó en el 4,2% de los casos (muy baja) y el *bulging*, nuestra debilidad abdominal, que se ve en un 10% (Cuadro 18).

Hicieron quimioterapia adyuvante el 47% de nuestras pacientes. El inicio se hizo antes de los 30 días en el 72% y solamente 2 pacientes (2,1%) tuvieron un retraso en iniciarlo debido a la reconstrucción. La radioterapia se hizo en el 8,4%, sin efectos adversos.

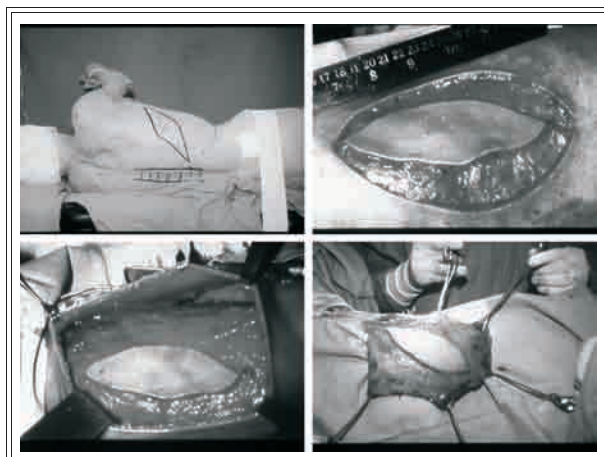
Cuando reseca la piel de la mastectomía, dijimos que debíamos reseca el orificio de entrada de la aguja de punción, porque tuvimos



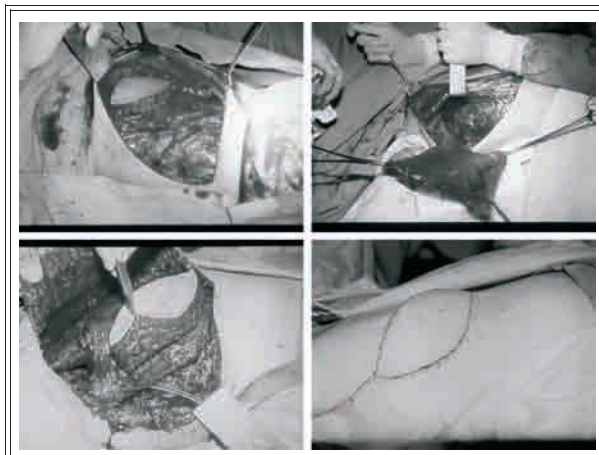
Cuadro 22. Reconstrucción mamaria postmastectomía. Colgajo dorsal ancho.

2 casos de siembra pospunción en nuestras primeras pacientes. Desde que hacemos esta resección no tuvimos más problemas. Esto lo presentamos en la Revista de la Sociedad Argentina de Mastología en el 2004.

Se debe realizar la simetría de la mama contralateral (Cuadro 19). Puede ser con un implante, con una mastopexia o con una reducción. Éste es el resultado en una mama de una mujer joven, con muy poca ptosis, tenía muy poco abdomen, pero igual ustedes ven que la reconstrucción fue muy satisfactoria (Cuadro 20).



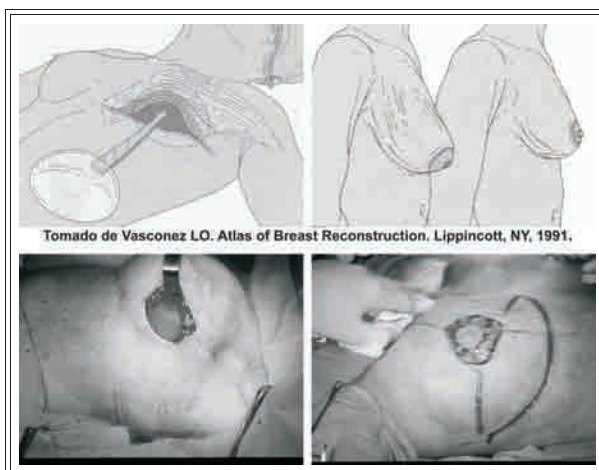
Cuadro 23. Colgajo dorsal ancho. Técnica quirúrgica.



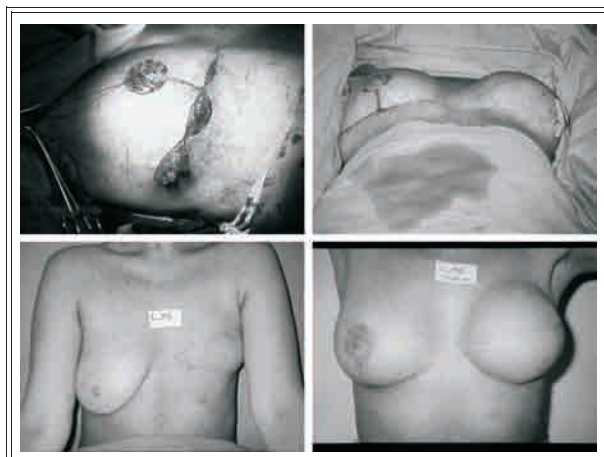
Cuadro 24. Colgajo dorsal ancho. Técnica quirúrgica.

Esta reconstrucción permite hacer ptosis mamarias con muy buena simetría. En el Cuadro 21 muestra una paciente que tenía un carcinoma in situ. Ustedes ven que después de reconstruir el pezón y tatuar la areola, la única secuela que nos queda es una citoesteatonecrosis en la región media.

Por último, la reconstrucción con colgajo miocutáneo de dorsal ancho, que es en la que el Servicio tiene más experiencia, porque fue la primera que inició en 1982. Completada la mastectomía (Cuadro 22), se coloca a la paciente

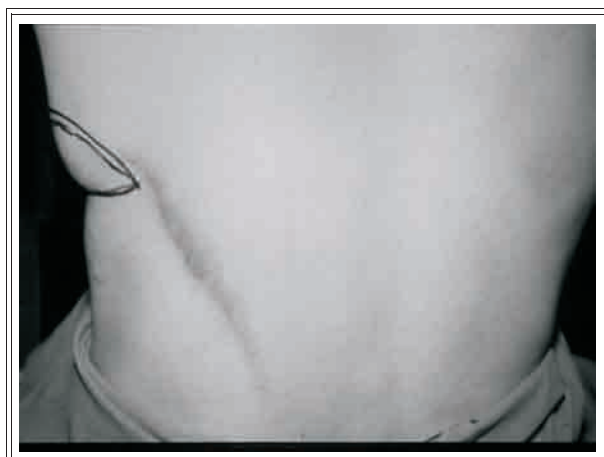

Cuadro 25. Colgajo dorsal ancho. Técnica quirúrgica.

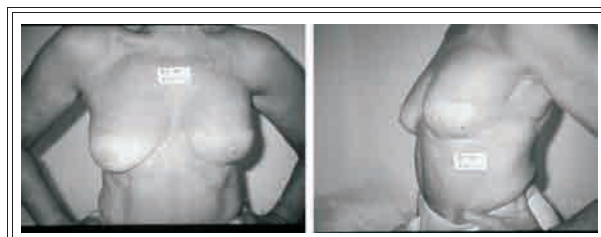


Cuadro 26. Colgajo dorsal ancho.
Técnica quirúrgica.

en decúbito lateral, se talla una isla cutánea de 18×12 mm, se disecciona todo el músculo dorsal, se lo secciona en las inserciones costales sobre la cresta ilíaca, se libera el borde anterior y el posterior, se lo pasa al bolsillo anterior (Cuadro 23). Debemos rotar a la paciente, fijar el colgajo y tenemos el primer tiempo de reconstrucción (Cuadro 24). En un segundo tiempo se debe colocar el implante y realizar la simetría de la mama contralateral (Cuadro 25). Esto es un primer tiempo de dorsal y el segundo tiempo donde ya se ha colocado la prótesis y se ha reducido la mama contralateral (Cuadro 26). Lo hemos hecho en



Cuadro 27. Colgajo dorsal ancho.
Cicatriz dorsal.

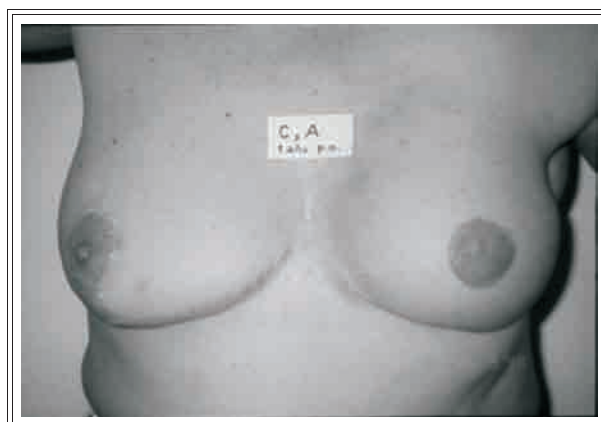

Cuadro 28. Colgajo dorsal ancho.
Resultados.

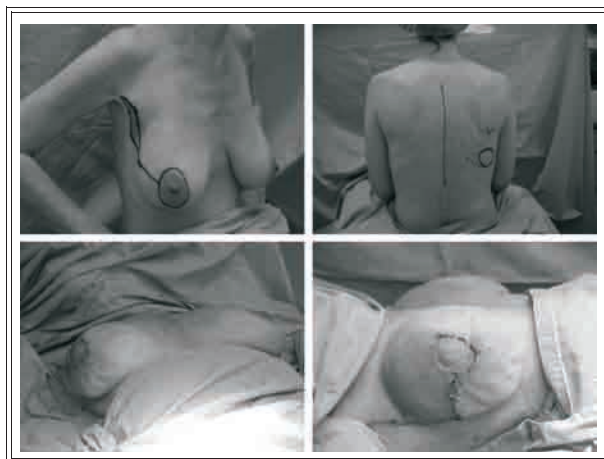
forma inmediata en el 85% de los casos.

En las complicaciones la más temida, la necrosis del colgajo del dorsal ancho, que nos ocurrió en dos oportunidades, nada más; o necrosis parcial, que permite una reconstrucción satisfactoria, con cicatrices viciosas. Lo que es una complicación severa, es la cicatriz dorsal que deja el dorsal ancho, aunque cada vez resecamos menos piel (Cuadro 27). EL Cuadro 28 muestra un resultado muy satisfactorio. En el Cuadro 29 se observa la línea de sutura de la pastilla dorsal que cae en los cuadrantes inferiores.

Como ventajas tenemos que es un colgajo seguro; útil para mamas chicas; que mejora el contorno axilar subclavicular. Como desventajas, la cicatriz dorsal que deja; la necesidad de utilizar prótesis siempre; con esto tenemos todas las complicaciones de las prótesis; la necesidad de



Cuadro 29

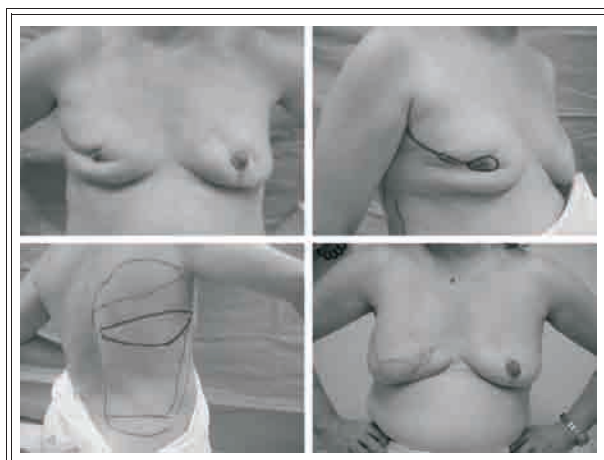


Cuadro 30. Colgajo dorsal ancho en SSM.

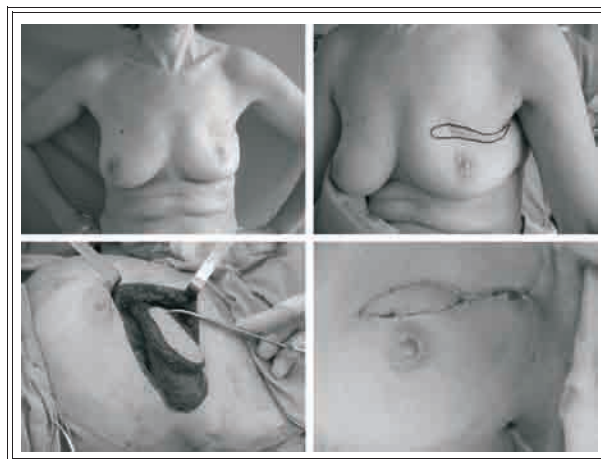
rotar dos veces a la paciente durante la cirugía; y la dificultad para reconstruir ptosis mamarias.

Últimamente han aparecido otras variantes del dorsal, como por ejemplo utilizarlo con una reconstrucción inmediata en una paciente con *skin sparing mastectomy* (SSM). En lugar de reseca una isla cutánea grande, se reseca una pequeña circunferencia que va a ocupar la superficie donde estaba el complejo teloareolar y en el mismo momento se coloca la prótesis (Cuadro 30).

La reconstrucción con colgajo de dorsal ancho extendido, donde suma además de la piel y



Cuadro 31. Colgajo dorsal ancho extendido.



Cuadro 32. Colgajo dorsal ancho en CC.

el músculo, grasa de la región escapular y grasa inferior (Cuadro 31). Permite reconstruir mamas pequeñas sin utilización de prótesis.

También utilizamos el colgajo dorsal ancho para corregir defectos de la cirugía conservadora (Cuadro 32). Esta paciente tenía una depresión en la región superior de la mama, se talló un pequeño colgajo y fue a ocupar esta zona de la cicatriz.

En los últimos años en el Hospital Británico hemos hecho colgajos TRAM en un 58% de los casos, 34% de expansor y 8% de reconstrucción con dorsal.

Para finalizar, voy a mostrar conclusiones que son del Dr. Stefan Kroll, quien fuera Jefe de Reconstrucción del M. D. Anderson. Dicen en resumen:

- La reconstrucción mamaria inmediata tiene muchas ventajas para las pacientes y para los cirujanos que la practican.
- Para las pacientes, es más barata, psicológicamente más fácil y más conveniente.
- Para los cirujanos, facilita la reconstrucción y mejora los resultados estéticos.
- Oncológicamente no hay razón para no realizar reconstrucción mamaria inmediata, a

menos que la paciente no lo desee o que el pronóstico sea muy malo.

- Finalmente ofrecemos la reconstrucción mamaria en pacientes con estadio 0, I y II, que sean candidatas apropiadas.
- También se lo ofrecemos a pacientes seleccionadas con estadio III que sean candidatas quirúrgicas y estén ansiosas por recibir una reconstrucción mamaria inmediata.
- Las mastectomías ahorradoras de piel combinadas a la reconstrucción mamaria inmediata, ha mejorado los resultados y la calidad de vida de nuestras pacientes.
- Al ayudar a las pacientes de este modo, aumentamos la estima por nuestro trabajo y así la calidad de nuestras vidas también.

Muchas gracias, por su atención.

PÁGINA PARA PUBLICIDAD